



Auto-expansão da pele em reconstrução mamária tardia com retalhos sem expansor: um novo conceito

Auto skin expansion in delayed breast reconstruction using flaps without expander: a new concept

ABBOUD MARWAN¹
DIBO SAAD^{2*}

RESUMO

Introdução: O objetivo deste estudo foi de compartilhar experiência de 10 anos com um novo conceito para reconstrução mamária autóloga utilizando retalhos desepitelizados pediculados para obter expansão de tecido sem o uso de expansores alógenicos. **Metódos:** Estudo retrospectivo de pacientes submetidos a reconstrução com retalho toracodorsal desepitelizado (uma combinação de musculocutâneo de latíssimo do dorso com extensão facio cutânea torácica), retalho latíssimo do dorso desepitelizado ou retalho TRAM desepitelizado. Todos os retalhos foram acomodados sob a pele onde foi realizada a mastectomia, não foram utilizadas placas de pele em nenhum dos casos. **Resultados:** O total de 208 pacientes incluindo 137 retalhos toracodorsal, 60 retalhos TRAM e 11 retalhos latíssimo do dorso desepitelizado foram utilizados pelo cirurgião sênior. O tempo médio da cirurgia foi de 90 minutos, 120 minutos e 140 minutos para retalhos latíssimo do dorso desepitelizados, toracodorsal, e TRAM, respectivamente. A média de seguimento foi de 4 anos, variando de 1 a 10 anos. Apesar de perda completo de retalho não ter sido relatada, a necrose gordurosa foi encontrado em 12% dos retalhos de TRAM. A expansão de tecido sem a necessidade de expansor alógenico ou implantes foi obtido em todos os pacientes; a expansão sob a mama não irradiada ocorreu em 3 meses seguido da reconstrução, enquanto a expansão sob a mama irradiada ocorreu gradualmente ao longo de 5 meses após a reconstrução. A média do tamanho da mama obtida foi o molde C. Secundário aos procedimentos incluindo a lipofilling (20%), a remodelagem da mama contralateral foi necessária em 93% dos casos. **Conclusão:** Nos casos selecionados, a expansão do tecido da pele onde foi realizada mastectomia pode ser obtida somente com uso de tecido autólogo sem a necessidade de expansores de pele. O método disponibiliza um novo conceito em reconstrução de mama autóloga evitando assim o uso de material protético.

Descritores: Retalho latíssimo do dorso; Mamoplastia; Transplante autólogo; Expansão de tecido.

Instituição: Hospital CHU Tivoli, La Louviere, Belgium.

Artigo submetido: 13/05/2015.
Artigo aceito: 26/05/2015.

DOI: 10.5935/2177-1235.2015RBCP0134

¹ Hospital Center University De Tivoli, La Louviere, Belgium.

² American University of Beirut Medical Center, Beirut, Lebanon.

■ ABSTRACT

Introduction: The purpose of this study was to share the authors 10 year experience with a new concept in autologous delayed breast reconstruction using deepithelialized pedicled flaps in order to achieve tissue expansion without the use of allogenic expanders. **Methods:** A retrospective analysis of all the patients who underwent deepithelialized thoracodorsal flap (a combination of a musculocutaneous LD with a thoracic fasciocutaneous extension), deepithelialized latissimus dorsi flap or deepithelialized TRAM flap reconstruction between 1999 and 2009 was performed. All the flaps were buried under the mastectomy skin and no skin paddles were used in any of the cases. **Results:** A total of 208 patients including 137 thoracodorsal, 60 TRAM and 11 deepithelialized Latissimus dorsi flaps were performed by the senior surgeon. The average operative time was 90 minutes, 120 minutes and 140 minutes for the deepithelialized Latissimus dorsi, thoracodorsal and TRAM flaps respectively. The mean follow-up period was 4 years, ranging from 1 to 10 years. Although no complete flap loss was reported, fat necrosis was found in 12% of TRAM flaps. Tissue expansion without the need of allogenic expanders or implants was achieved in all the patients; expansion under the non irradiated breast occurred over the 3 months following reconstruction, where as that under irradiated breasts occurred gradually over the 5 months following reconstruction. The average breast size obtained was cup C. Secondary procedures included lipofilling (20%), contralateral breast remodeling was done in 93% of the cases. **Conclusion:** In selected cases, tissue expansion of mastectomy skin can be solely achieved by autologous tissue without the need to skin expanders. This method provides a new concept in autologous breast reconstruction circumventing the use of prosthetic material.

Keywords: Latissimus dorsi flap; Breast reconstruction; Transplantation autologous; Tissue expansion.

INTRODUÇÃO

O grande número de procedimentos disponíveis para reconstrução de mama juntamente com a rápida evolução neste campo constitui verdadeiro desafio para cirurgiões plásticos. Os pacientes submetidos à reconstrução tardia de mamas apresentam ausência de envelope da pele nativa ao longo da mama, também como, delineação natural da dobra inframamária¹. Após a radioterapia a expansão da pele é mais restrita²⁻⁴.

Diversas modalidades de tratamento têm surgido nas últimas três décadas como tentativa para driblar esses desafios. O uso de expansores alógenicos na forma de implantes⁵⁻⁸ ou outros tipos para alcançar o volume desejado da mama somado a expansão da pele tem resolvido muitos problemas, todavia tem criado novos desafios⁹⁻¹². Esses desafios tem despertado o interesse para melhora dos retalhos autólogos^{3,9,13-17} como tentativa de evitar o uso de expansores, otimizar o resultado da cirurgia, e reduzir morbidades. A implicação foi de efeito corretivo em relação à reconstrução da mama.

Nessa perspectiva, descreve-se um novo conceito em reconstrução mamária autóloga tardia utilizando retalhos toracodorsal desepitelizado (TD) pediculado, latíssimo do dorso (LD) e retalhos TRAM para obter expansão da pele da mama sem necessidade de expansores alógenicos evitando efeito corretivo ao longo da reconstrução mamária.

OBJETIVO

O objetivo deste estudo é compartilhar nossa experiência de 10 anos com o novo conceito de retalhos desepitelizado pediculado para obter expansão gradual da pele em reconstrução da mama tardia. As limitações e diferentes complicações do procedimento também são analisadas.

MÉTODOS

Realizou-se revisão retrospectiva dos prontuários de todos os pacientes submetidos a reconstrução

com retalho TD pediculado (uma combinação de musculocutâneo de LD, ou retalho TRAM desepitelizado entre 1999 e 2009)¹⁸. Os parâmetros de interesse incluíram idade, IMC, uso de tabaco, histórico de radioterapia e quimioterapia, tamanho da mama, dimensões do retalho, tamanho da expansão de tecidos ao longo da reconstrução mamária, tempo de operação, permanência hospitalar, e diferentes complicações. Os principais indicadores para cirurgia inclui a recusa do paciente para expansores mamários e sua preferência para uma das três modalidades mencionadas no tratamento. A população de pacientes incluiu aqueles que realizaram reconstrução unilateral e bilateral tardia, com ou sem radioterapia adjuvante. O retalho do LD desepitelizado foi indicado para pacientes com mama originalmente pequenas, enquanto os retalhos TD e retalhos TRAM desepitelizados são indicados para pacientes com mamas maiores. Volumes comparáveis foram obtidos seguindo o uso desses dois últimos retalhos. O critério de exclusão incluiu todos os pacientes com reconstrução primária ou mastectomia parcial, também como aqueles submetidos anteriormente a expansão, nominalmente com implantes protéticos ou expansores de Becker.

O design dos retalhos adotados foi conforme descritos na literatura para retalhos TRAM e LD; para TD foi elaborado como descrito por Abboud et al.¹⁸. Todas as cirurgias foram realizadas pelo mesmo cirurgião sênior (MA). O acesso aos tecidos mamários é possível através da incisão doadora nas linhas posterior e axilar média sem invadir a pele da mama ou cicatriz da mastectomia, para casos de retalhos de TD e LD desepitelizados. Para os casos de retalho TRAM, a cicatrização da mastectomia é parcialmente aberta para realizar uma dissecação para criação de bolso na mama. Após a criação do bolso abaixo da pele da mama, os retalhos desepitelizados são transpostos e acomodados no local receptor. O bolso onde o retalho será inserido é feito suficientemente justo para acomodar o retalho e possibilitar pressionar a pele da mama e promover a expansão do tecido. Não utilizou-se placas de pele em nenhum dos casos. O local doador e receptor são primariamente aproximados pelos tecidos profundos e pele com sutura absorvível; drenos são posicionados no local receptor e doar. Os pacientes foram seguidos nos primeiros 6 meses após a cirurgia, e após em intervalos de 6 meses. Os dados foram integrados e analisados em base de dados computadorizada (Figura 1A, B, C); (Figura 2A, B, C, D); (Figura 3A, B, C, D); (Figura 4A, B, C, D).

RESULTADOS

Foram incluídos no estudo 208 pacientes que realizaram o procedimento, 137 com retalho TD, 60

com retalho TRAM e 11 com retalho LD. A idade dos grupos variou de 36 a 74 anos, e o IMC variou de 20 a 40. Trinta e quatro pacientes eram fumantes (Tabela 1). A média de duração da cirurgia foi de 90 minutos, 120 minutos e 140 minutos para LD desepitelizados, TD pediculado, e retalhos TRAM, respectivamente. A média de seguimento foi de 4 anos para retalhos LD e retalhos TD comparado a 5 anos para grupo que realizou procedimento com retalho TRAM, variando de 1 a 10 anos. A média de hospitalização foi de 5 dias para pacientes de retalho TRAM e dois para retalho TD e retalho LD (Tabela 2). A expansão da pele onde foi realizada a mastectomia foi obtida em todos os pacientes; a expansão sob a pele da mão não irradiada ocorreu em média ao longo de 3 meses seguido da reconstrução, enquanto sob a pele irradiada esse processo ocorreu gradualmente em média ao longo de 5 meses seguido da reconstrução. Observou-se melhora na qualidade da pele, principalmente após radioterapia.

O molde final foi estimado pelo tamanho do sutiã da paciente. Uma média de molde C foi obtida para retalhos TD e TRAM, e B para retalho LD. Procedimentos secundários incluíram *lipofilling* (20%) e remodelagem da mama contralateral (93%), 43% das que constituíram a mastopexia. O índice total de complicação foi 25% nesta série. Não registrou-se perda de retalhos, por outro lado, foi relatado 12% de necrose gordurosa para o grupo submetido ao procedimento com retalho TRAM. A taxa de seroma foi de 10% após remoção de todos os drenos. Os drenos foram mantidos em média por 7 dias, variando de 4 a 16 dias. Outras complicações incluíram 16 infecções no local, 6 hematomas e 4 casos de deiscência no local doador (Tabela 3).

DISCUSSÃO

Apesar das diferentes técnicas estabelecidas e modalidades cirúrgicas descritas na reconstrução mamária tardia, as principais limitações persistem, e incluem aparência irregular também como a necessidade de expansores para obter a expansão do tecido necessário na reconstrução mamária^{2,5,6,7,19}. A técnica descrita neste artigo supera esses desafios no campo de reconstrução mamária tardia.

Pontua-se que a reconstrução com tecido autólogo melhora a qualidade do pele²⁰. Acredita-se que o rico suprimento sanguíneo disponível por meio de retalhos autólogos melhora a qualidade do tecido e disponibiliza expansão gradual da pele ao longo da mama reconstruída. Além disso, o tecido remanescente dos retalhos TD e TRAM replicam o volume devido aos implantes alo gênicos, contornando o uso do retalho TRAM para atingir a expansão necessária.

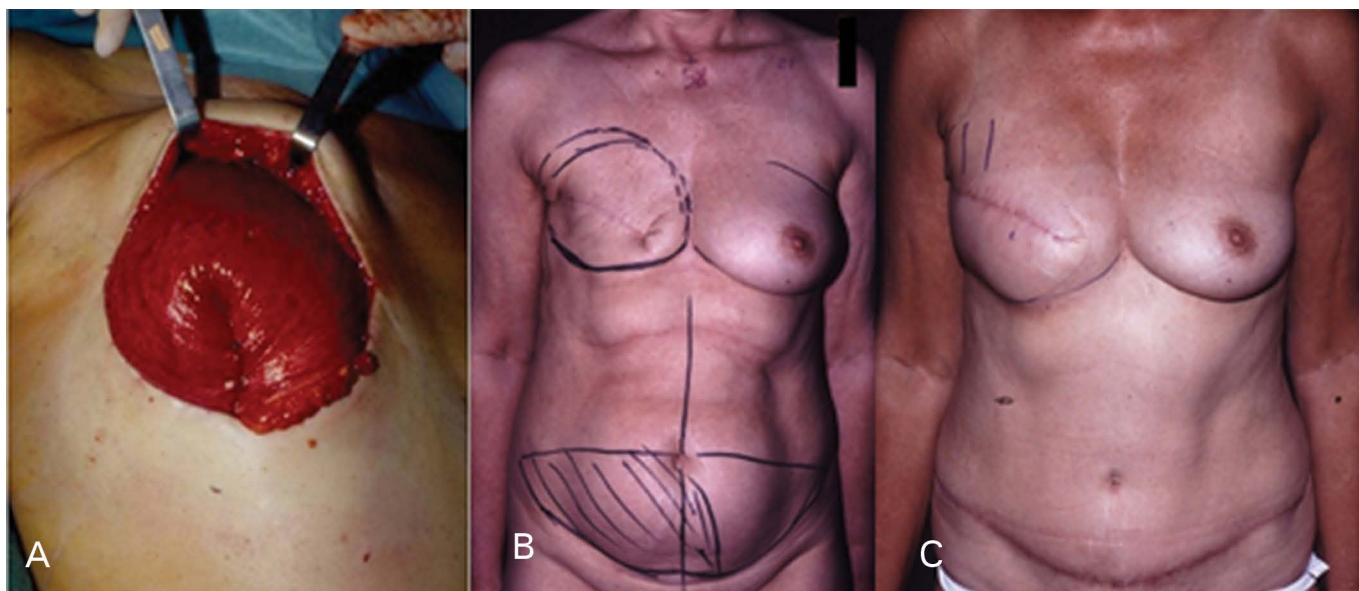


Figura 1. (A) Imagem intraoperatória mostrando como o retalho é desepitelizado, reunidos, e acomodados na pele receptora. A concentração do retalho promove formato e volume similar ao implante de mama e causa expansão do tecido pela pressão progressiva da pele subjacente. (B) imagem pré-operatória antes da reconstrução da mama mostrando retalho da mama direita e marcação pré-cirúrgica. (C) expansão do tecido da mama direita no mesmo paciente 3 meses após a cirurgia.

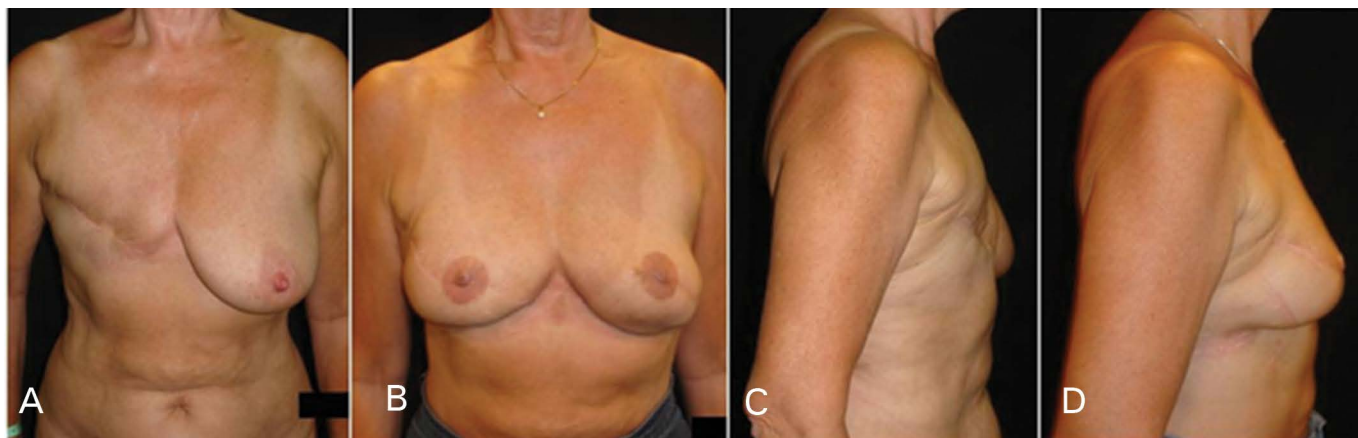


Figura 2. Caso de reconstrução bilateral com retalho TD, mama direita procedimento tardio seguido da radioterapia, e mama esquerda procedimento imediato. (A) e (C) imagens do pré-operatório. (B) e (D) imagens do pré-operatório com 4 anos de seguimento. A auto-expansão da pele que ocorre obtém mama com projeção natural, juntamente com melhora na qualidade da pele. Alcançou-se formas similares das mamas com uso do mesmo retalho para reconstrução imediata e tardia no mesmo paciente.

Nesta série, a expansão dos tecidos ocorreu gradualmente seguido da cirurgia, comparado com expansão utilizando expansores alôgenicos^{7,8,21-23}. A expansão do tecido sem a necessidade de expansores alôgenico foi obtida em todos os pacientes, isto é, expansão sob a mama não irradiada ocorreu ao longo de 3 meses seguindo a reconstrução enquanto sob a mama irradiada esse processo aconteceu gradualmente em 5 meses após a reconstrução. A expansão foi espontânea, como descrito no artigo, e apresenta vantagem em relação as técnicas estabelecidas na literatura que requerem visitas posteriores para aplicação de expansores e alta expectativa de adesão do

paciente^{8,21,23}. Essa tarefa delicada é evitada tanto para o paciente como para o médico.

Nesta série, observou-se que a proporção de expansão do tecido mamário associado com o volume do retalho, veio acompanhada de melhora na qualidade da pele manifestada pelo abrandamento do retalho enxertado na mama, principalmente naquelas não irradiadas.

A preservação em relação ao efeito corretivo ao longo da mama reconstruída foi feita pela adoção do princípio de acomodação de retalhos desepitelizados baseado na premissa de que em mastectomia, a melhor pele para reconstrução é a própria pele da mama²⁴. Além

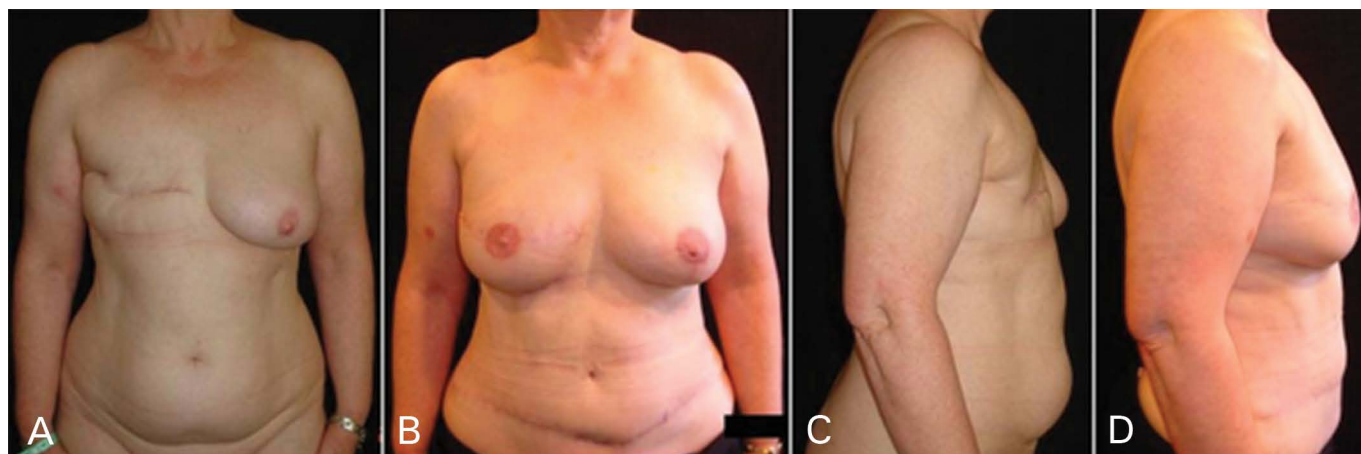

Figura 3. Caso de reconstrução tardia com retalho TRAM desepitelizado em mama irradiada e mastectomia contralateral. (A) imagem pré-operatória. (B), (D) imagem pós-operatória aos 5 anos de seguimento mostrando a proporção da expansão da pele da mama sem necessidade de expansores além de melhora na qualidade da pele.

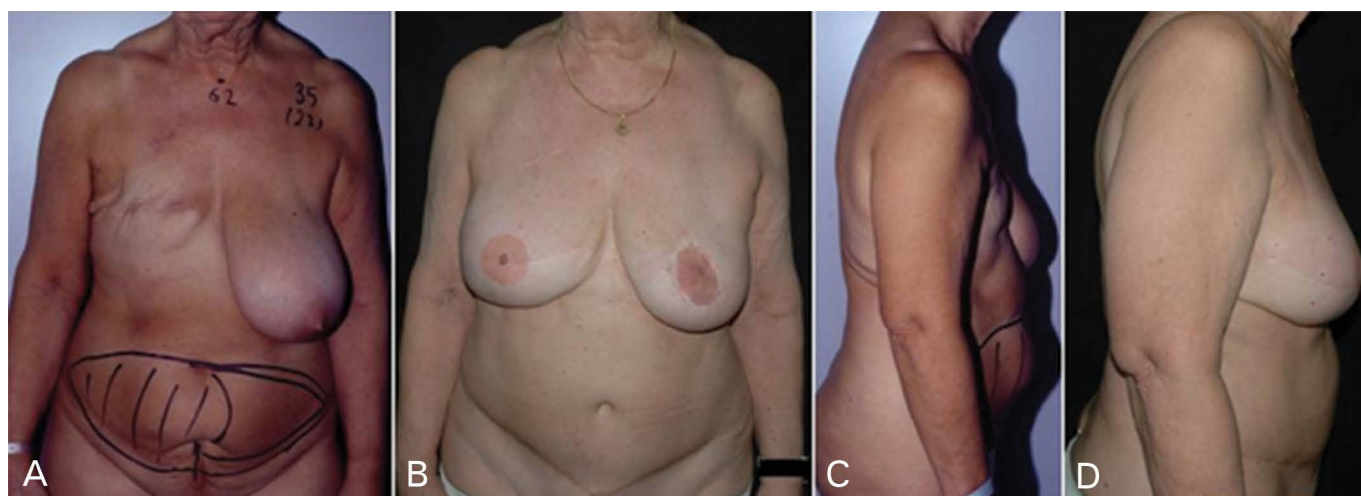

Figura 4. Caso de reconstrução tardia com retalho TRAM desepitelizado em mama irradiada e mastectomia contralateral. (A) imagem pré-operatória. (B), (D) imagem pós-operatória aos 6 anos de seguimento mostrando a proporção da expansão da pele e aparência natural da mama.

Tabela 1. Dados demográficos dos pacientes incluídos no estudo.

	Retalho toracodorsal	Retalho TRAM desepitelizado	Retalho LD desepitelizado	Overall
Número de pacientes	137	60	11	208
Idade	38-70 (média 50)	38-74 (média 55)	36-68 (média 49)	média 51.3
IMC	20-34 (média 25)	28-40 (média 36)	20-33 (média 27)	média 28.2
Tabagismo	32(23%)	5 (8%)	1 (10%)	38 (18%)
Radioterapia	103 (76%)	41 (68%)	6 (54%)	150 (72%)

IMC: Índice de Massa Corpórea

Tabela 2. Resultados.

	Retalho toracodorsal	Retalho TRAM desepitelizado	Retalho LD desepitelizado
Duração da cirurgia em minutos	100-160 (média 120 min)	120-180 (média 140 min)	75-120 (média 90 min)
Tamanho do molde da mama	C (B a D)	C (B a D)	B (B a C)
Drenos (dias)	3-22 (média 10)	4-21 (média 11)	3-18 (média 9)
Hospitalização (dias)	2-4 (média 2)	3-6 (média 5)	2-4 (média 2)
Seguimento (anos)	1-10 (média 4)	1-10 (média 5)	1-10 (média 4)

Tabela 3. Complicações listadas correspondentes a cada um dos três retalhos que foram utilizados para reconstrução da mama pela expansão de autólogo.

	Retalho toracodorsal	Retalho TRAM desepitelizado	Retalho LD desepitelizado	Total
Perda de retalho	0	0	0	0
Seroma	11	9	1	21
Necrose parcial do retalho	0	7	0	7
Infecção no local da cirurgia	5	10	1	16
Hematoma	2	3	1	6
Deiscência do local doador	1	3	0	4
Total	19	32	3	54

disso, a acomodação do retalho autólogo desepitelizado sob a pele receptora assegura a aparência harmônica em termos do formato e cor^{25,26}. Descrito tardiamente, o retalho toracoabdominal é um avanço combinado ao retalho LD para evitar o efeito corretivo na mama reconstruída. Isso foi seguido por outra publicação que além da gordura ao redor do LD aglomerou o músculo para obter maior volume na mama.

A quantificação da pele expandida foi estimada para ser equivalente a da elipse formada pela incisão ao longo do local receptor antes do posicionamento do retalho no grupo que recebeu retalho TRAM. A sutura do local receptor foi realizada com tensão moderada e bem tolerada, graças ao robusto suprimento sanguíneo disponibilizado pelos retalhos pediculados^{25,26}.

A reconstrução da mama alcançou seu formato final após o aumento com implantes, isso ditou a remodelagem da mama contralateral, quando necessário, para obter simetria bilateral, observado taxa de 93% de remodelagem para mama contralateral nesta série. O *lipofilling* na mama reconstruída, além da mama contralateral nos casos selecionados, foi realizado no momento da reconstrução do complexo areolopapilar para 21 pacientes. Os volumes variaram de 50 a 300ml, com um média de 220ml, tendo adicionado dependendo do volume da mama contralateral para obter melhor simetria. O preenchimento excessivo da mama reconstruída comparada com a mama normal foi conduzido, sabendo-se que parte da gordura injetada seria absorvida. O *lipofilling* serviu como modalidade complementar para alcançar maior expansão do tecido e aumentar o volume da mama, assim como melhorar a qualidade da pele ao longo da mama reconstruída.

Além de um índice de 11,5% de retalho parcial de necrose gordurosa no grupo de retalho TRAM, não relatou-se perda total de retalho em nosso estudo. O curto tempo para operação registrado para os três grupos (2 horas, 2 horas e 20 minutos, e 1 hora e 30 minutos para retalho TRAM, TD e LD, respectivamente) reduziu as complicações no pré e pós-operatório²⁷. Portanto, oferece-se um aumento

nas opções cirúrgicas para cirurgias plásticas enfrentando diferentes desafios na reconstrução mamária.

A baixa taxa de seroma em nosso estudo pode ser explicada pelo fato de que a seroma foi documentada após remoção dos drenos, quando o total drenado era menor do que 20 CC/dia. Portanto, a taxa de seroma em nosso estudo não pode ser comparada aos números da literatura.

Contraindicações a técnica apresentado em nossa experiência envolve pacientes com lesão considerável na mama causada pela radioterapia. Nesses casos, indica-se a ressecção da pele lesionada e reposição com retalho de placas autólogas. Outra contraindicação trata-se de cirurgias anteriores, tais como toracotomia no local da reconstrução, ou cirurgia abdominal de grande porte que poderia restringir o uso tanto do músculo LD ou retalhos TRAM.

Além de ser um estudo retrospectivo, as limitações deste artigo incluem a estimativa aproximada do volume obtido na mama pela análise do tamanho do modelo. Além disso, não é possível obter mamas muito grandes com uso dessa técnica, portanto o implante ou enxerto de gordura são necessários em procedimento complementar subsequentes em pacientes que desejam mamas com maior volume. Outro desafio é encontrado em pacientes com ptose mamária contralateral, que se recusam a remodelar esse último para obter simetria de ambas as mamas.

CONCLUSÃO

Nos casos selecionados, a expansão do tecido mastectomizado pode ser obtida somente com tecido autólogo sem necessidade de expansores de pele. Este método disponibiliza um novo conceito em reconstrução autóloga da mama em relação ao uso de material protético. As principais vantagens dessa técnica inclui evitar a aparência irregular das placas da pele, melhora da qualidade da pele, principalmente após radioterapia, e obtenção de expansão considerável do tecido que ocorre gradualmente após a cirurgia.

Todavia, esse novo conceito ainda precisa ser mais investigado para melhor entendimento da fisiologia envolvida na expansão de tecido utilizando retalhos autólogos sem necessidade de expansores alogênicos, quantificação apropriada da proporção da expansão do tecido, também como mudanças trazidas pelo retalho desepitelizado pediculado para pele e tecidos moles da mama reconstruída, ou seja, seguido da radioterapia.

REFERÊNCIAS

- Disa JJ, McCarthy CM, Mehrara BJ, Pusic AL, Hu QY, Cordeiro PG. Postmastectomy reconstruction: an approach to patient selection. *Plast Reconstr Surg.* 2009;124(1):43-52.
- Tran NV, Evans GR, Kroll SS, Baldwin BJ, Miller MJ, Reece GP, et al. Postoperative adjuvant irradiation: effects on tranverse rectus abdominis muscle flap breast reconstruction. *Plast Reconstr Surg.* 2000;106(2):313-7.
- Sigurdson L, Lalonde DH. MOC-PSSM CME article: Breast reconstruction. *Plast Reconstr Surg.* 2008;121(1 Suppl):1-12.
- Kronowitz SJ, Robb GL. Breast reconstruction with postmastectomy radiation therapy: current issues. *Plast Reconstr Surg.* 2004;114(4):950-60.
- Becker H. The expander mammary implant for breast reconstruction. In: Nordström REA, ed. *Tissue Expansion.* Boston: Butterworth-Heinemann; 1996.
- Cohen BE, Casso D, Whetstone M. Analysis of risks and aesthetics in a consecutive series of tissue expansion breast reconstructions. *Plast Reconstr Surg.* 1992;89(5):840-3.
- Wickman M. Rapid versus slow tissue expansion for breast reconstruction: a three-year follow-up. *Plast Reconstr Surg.* 1995;95(4):712-8.
- Becker H. Expansion augmentation. *Clin Plast Surg.* 1988;15(4):587-93.
- Nahabedian MY, Tsangaris T, Momen B, Manson PN. Infectious complications following breast reconstruction with expanders and implants. *Plast Reconstr Surg.* 2003;112(2):467-76.
- Forman DL, Chiu J, Restifo RJ, Ward BA, Haffty B, Ariyan S. Breast reconstruction in previously irradiated patients using tissue expanders and implants: a potentially unfavorable result. *Ann Plast Surg.* 1998;40(4):360-3.
- Lipa JE, Qiu W, Huang N, Alman BA, Pang CY. Pathogenesis of radiation-induced capsular contracture in tissue expander and implant breast reconstruction. *Plast Reconstr Surg.* 2010;125(2):437-45.
- Dickson MG, Sharpe DT. The complications of tissue expansion in breast reconstruction: a review of 75 cases. *Br J Plast Surg.* 1987;40(6):629-35.
- Kraemer O, Andersen M, Siim E. Breast reconstruction and tissue expansion in irradiated versus not irradiated women after mastectomy. *Scand J Plast Reconstr Surg Hand Surg.* 1996;30(3):201-6.
- Bostwick J 3rd, Jones G. Why I choose autogenous tissue in breast reconstruction. *Clin Plast Surg.* 1994;21(2):165-75.
- Delay E. Reconstruction mammaires autologues. In: Dauplat J, Dauce JP, eds. *Cancer du sein.* Paris: Monographie de l'Association Francaise de Chirurgie; 1995. p.63-94.
- Elliott LE. Options for donor sites for autogenous tissue breast reconstruction. *Clin Plast Surg.* 1994;21(2):177-89.
- Kroll SS. An overview of postmastectomy breast reconstruction. In: Kroll SS, ed. *Reconstructive plastic surgery for cancer.* St. Louis: CV Mosby; 1996. p.273.
- Abboud MA, Dibo SA. The deepithelialized Thoracodorsal Flap, a New Concept For Autologous Breast Reconstruction. Abstract at 22nd Annual EURAPS Meeting in 2011, and poster at the 16th Congress of the IPRAS in 2011.
- Cordeiro PG, McCarthy CM. A single surgeon's 12-year experience with tissue expander/implant breast reconstruction: part I. A prospective analysis of early complications. *Plast Reconstr Surg.* 2006;118(4):825-31.
- Mimoun M, Chaouat M, Lalanne B, Smarrito S. Latissimus dorsi muscle flap and tissue expansion for breast reconstruction. *Ann Plast Surg.* 2006;57(6):597-601.
- Pusic AL, Cordeiro PG. An accelerated approach to tissue expansion for breast reconstruction: experience with intraoperative and rapid postoperative expansion in 370 reconstructions. *Plast Reconstr Surg.* 2003;111(6):1871-5.
- Collis N, Sharpe DT. Breast reconstruction by tissue expansion. A retrospective technical review of 197 two-stage delayed reconstructions following mastectomy for malignant breast disease in 189 patients. *Br J Plast Surg.* 2000;53(1):37-41.
- Khoury RK, Schlenz I, Murphy BJ, Baker TJ. Nonsurgical breast enlargement using an external soft-tissue expansion system. *Plast Reconstr Surg.* 2000;105(7):2500-12.
- Delay E, Bremond A. Mastectomie avec conservation de l'étui cutané: concept, problèmes, indications. In: Namer M, Teissier E, Ferrero JM, eds. *Les traitements médicaux des cancers du sein.* Paris: Arnette Blackwell; 1996. p.309.
- Delay E, Gounot N, Bouillot A, Zlatoff P, Rivoire M. Autologous latissimus breast reconstruction: a 3-year clinical experience with 100 patients. *Plast Reconstr Surg.* 1998;102(5):1461-78.
- Delay E, Jorquera F, Pasi P, Gratadour AC. Autologous latissimus breast reconstruction in association with the abdominal advancement flap: a new refinement in breast reconstruction. *Ann Plast Surg.* 1999;42(1):67-75.
- Anderson FA Jr, Spencer FA. Risk factors for venous thromboembolism. *Circulation.* 2003;107(23 Suppl 1):I9-16.

*Autor correspondente:

Dibo Saad

23 avenue penelope, Bruxelles, Bélgica

CEP 04551-060

E-mail: saaddibo@gmail.com